

## Herausgeber

Edouard Battegay  
Johann Steurer  
Bernard Waeber

## In Zusammenarbeit mit

Cochrane Schweiz  
Swiss Young Internists



Zenker-Divertikel

Das hinkende Kind

Zahnunfälle bei Kindern und das Verhalten am Unfallort

Wundmanagement bei Kindern und Jugendlichen

Fiebriges Kind mit Atemnot

Das dehydrierte Kind

# Praktische Anleitung mit vielen Bildbeispielen



Andreas Bökelberger / Olivia Lehner

## Kinesiologisches Taping

Das Arbeitsbuch

2., überarb. und erw. Auflage 2015.

250 S., 431 Abb., 3 Tab., Gb

€ 39.95 / CHF 48.50

ISBN 978-3-456-85551-6

**AUCH ALS E-BOOK**

Andreas Bökelberger  
Olivia Lehner

## Kinesiologisches Taping

Das Arbeitsbuch  
2., überarbeitete und erweiterte Auflage

 hogrefe

Taping und Kinesiologie als komplementär-  
medizinische Ergänzung bewährter physio-  
therapeutischer Verfahren

# Inhalt

<b>Editorial</b>	<b>Jede zweite pädiatrische Konsultation ist ein Notfall</b> <b>169</b> <i>Urs Zumsteg</i> <i>Ambulante Medizin, Pädiatrische Endokrinologie/Diabetologie, Universitäts-Kinderspital beider Basel</i>
<b>Continuing Medical Education</b>	<b>Zenker-Divertikel</b> <b>171</b> <i><sup>1</sup>Silvan Zander, <sup>1</sup>Jaya D'cunja und <sup>2</sup>Piero Valli</i> <i>Klinik und Poliklinik für Innere Medizin<sup>1</sup>, Klinik für Gastroenterologie und Hepatologie<sup>2</sup>, Universitätsspital Zürich</i>
	<b>CME-EKG 56: Junge Patientin mit Palpitationen</b> <b>179</b> <i>Marius Brandt und Corinna B. Brunckhorst</i> <i>Klinik für Kardiologie, Universitäres Herzzentrum Zürich, Universitätsspital Zürich</i>
	<b>CME-Sonografie 74/Auflösung: Schmerzen in der rechten Flanke</b> <b>223</b> <i><sup>1</sup>Jan Tuma und <sup>2</sup>Hartmut Knönagel</i> <i>Institut für Sonographie, Uster<sup>1</sup>; Spital Limmattal, Urologische Klinik, Schlieren<sup>2</sup></i>
<b>Mini-Review</b>	<b>Das hinkende Kind</b> <b>181</b> <i><a href="#">The Limping Child</a></i> <i>Iris Irene Bachmann Holzinger und Tobias Höhn</i> <i>Interdisziplinäre Notfallstation, Universitäts-Kinderspital Zürich</i>
	<b>Zahnunfälle bei Kindern und das Verhalten am Unfallort</b> <b>187</b> <i><a href="#">Dental Trauma in Children and Management at the Site of Accident</a></i> <i>Andreas Filippi</i> <i>Universitäres Zentrum für Zahnmedizin, Basel</i>
	<b>Wundmanagement bei Kindern und Jugendlichen</b> <b>195</b> <i><a href="#">Management of Wounds in Children and Adolescents</a></i> <i>Daniel Garcia</i> <i>Notfallzentrum für Kinder und Jugendliche, Inselspital Bern</i>
	<b>Das fiebrige Kind mit Atemnot</b> <b>201</b> <i><a href="#">The Febrile Child in Respiratory Distress</a></i> <i>Michel Ramser</i> <i>Interdisziplinäre Notfallmedizin, Universitäts-Kinderspital beider Basel</i>
	<b>Das dehydrierte Kind</b> <b>209</b> <i><a href="#">The Dehydrated Child</a></i> <i>Svetlana Beglinger</i> <i>Interdisziplinäre Notfallmedizin, Universitäts-Kinderspital beider Basel</i>
<b>Journal Club</b>	<b>Netzeinlagen bei Leistenhernien reduzieren Reoperationsrate, führen im Langzeitverlauf aber zu mehr Komplikationen</b> <b>219</b> <i>Stefan Zechmann</i> <i>Institut für Hausarztmedizin, Horten-Zentrum für praxisorientierte Forschung und Wissenstransfer, Universitätsspital Zürich</i>

Atypische Angina pectoris: CT reduziert die Notwendigkeit von  
Koronarangiografien dramatisch **221**

*Johann Steurer*

*Horten-Zentrum für praxisorientierte Forschung und Wissenstransfer,  
Universitätsspital Zürich*

---

<b>Rubriken</b>	Impressum	<b>166</b>
	Vorschau	<b>3. US</b>

---

<b>Magazin</b>	Die Mediziner-Kunstkolumne	<b>227</b>
	Persönlichkeiten der Medizingeschichte	<b>228</b>

# Praxis

Schweizerische Rundschau für Medizin  
Revue Suisse de la médecine

Ihr Artikel wurde in einer Zeitschrift des Hogrefe Verlages veröffentlicht. Wir freuen uns, diesen e-Sonderdruck der veröffentlichten Verlagsfassung für den persönlichen Gebrauch der Autoren, zur Weiterleitung an die Koautoren sowie zur Verwendung auf individuelle Nachfrage für private Zwecke und als Teil eines Forschungsantrages oder im Rahmen einer Abschluss- oder Doktorarbeit zur Verfügung zu stellen.

Sofern Sie Ihren Artikel auf einer persönlichen oder institutionellen Webseite, in einem institutionellen oder disziplinären Repository oder in wissenschaftlichen Netzwerken (scholarly communication networks, SCNs) hinterlegen möchten, verwenden Sie bitte die eingereichte Manuskriptfassung (vor peer review) oder die akzeptierte Manuskriptfassung (nach peer review) entsprechend den Richtlinien der Publikationsfreigabe für Ihren Artikel sowie den Nutzungsrichtlinien für Hogrefe-Zeitschriftenartikel (<http://hgf.io/nutzungsrichtlinien>).

# Zahnunfälle bei Kindern und das Verhalten am Unfallort

## Dental Trauma in Children and Management at the Site of Accident

Andreas Filippi

Universitäres Zentrum für Zahnmedizin, Basel

**Zusammenfassung:** Etwa jedes zweite europäische Kind erleidet heute einen Zahnunfall. Die Verletzungen reichen von einfachen oder komplexeren Zahnfrakturen über diverse Arten von Dislokationsverletzungen bis hin zu Avulsionen. Während im Milchgebiss maximal ein temporärer Zahnerhalt bis zum physiologischen Zahnwechsel angestrebt wird, fehlen nach schweren Zahnverletzungen oder unfallbedingten Zahnverlusten die entsprechenden Behandlungsmöglichkeiten, die erst Erwachsenen zur Verfügung stehen. Grund ist das noch nicht abgeschlossene Kieferwachstum mit eventuellem Durchbruch weiterer bleibender Zähne, was einen Zahnersatz mit Brücken oder gar Implantaten verbietet. Daher sind richtiges Verhalten unmittelbar nach einem Zahnunfall und eine professionelle zahnärztliche Erstbehandlung essenziell für die Prognose nach einem Zahntrauma.

**Schlüsselwörter:** Zahntrauma, Zahnfraktur, Dislokation, Avulsion, Zahnrettungsbox, Zahnunfallposter

**Abstract:** Approximately every second European child today suffers a dental accident. The injuries range from simple or more complex tooth fractures to various types of dislocation injuries and avulsions. If, during the deciduous phase, in which the deciduous (or "primary") teeth provide a temporary placeholder until they fall out and are replaced with permanent teeth, they are lost due to injury or accidental tooth loss, appropriate treatment possibilities first come only when the permanent teeth have erupted. The reason for this is incomplete jawbone growth and the further eruption of permanent teeth, which makes tooth replacement with dental bridges and implants prohibitive. Therefore, the appropriate handling immediately following a dental accident, and professional dental treatment, are essential in the assessment of dental trauma.

**Keywords:** Dental trauma, tooth fracture, dislocation, avulsion, tooth rescue box, dental trauma poster

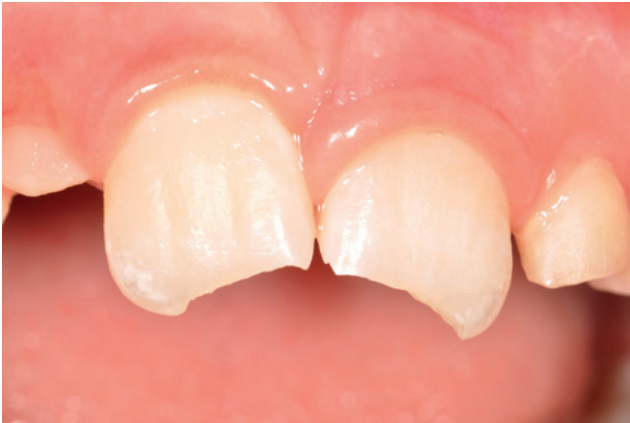**Résumé:** Approximativement un enfant européen sur deux présente un jour un accident dentaire. L'atteinte peut aller d'une fracture plus ou moins simple ou complexe à différents types de dislocations ou d'avulsions. En cas d'atteinte ou de perte accidentelle d'une(ou de plusieurs) dent(s) de lait, l'espace est laissé libre jusqu'à l'apparition de la dent (des dents) définitive(s). Le traitement approprié entre en ligne de compte seulement lorsque la(les) dent(s) définitive(s) sont en place. La raison en est la croissance incomplète de la mâchoire et la poussée ultérieure des dents définitives, ce qui interdit le remplacement par des ponts ou des implants dentaires. Une prise en charge appropriée doit dès lors être immédiatement assurée après un accident dentaire et une évaluation et un traitement par un professionnel sont essentiels pour le pronostic suite à un traumatisme dentaire.

**Mots-clés:** Traumatisme dentaire, fracture de dent, dislocation, avulsion, boîte d'urgence dentaire

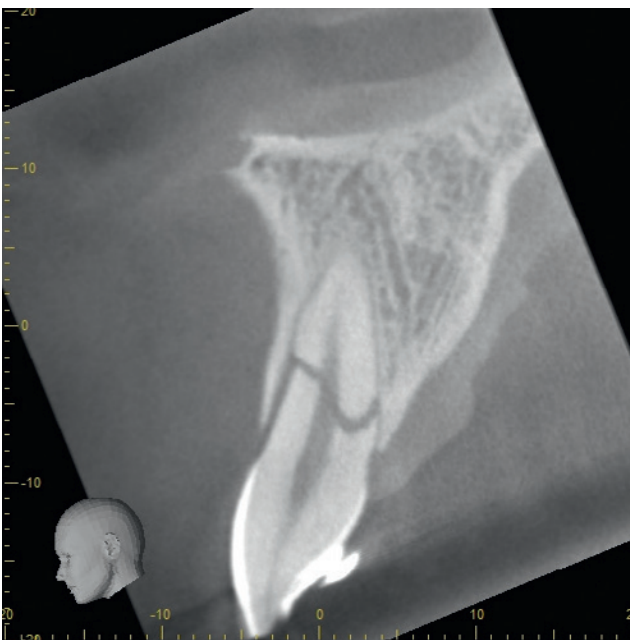
### Epidemiologie und Risikofaktoren

Noch vor dem 17. Lebensjahr erleidet heute etwa jedes zweite europäische Kind einen Zahnunfall. Betroffen sind überwiegend die mittleren Schneidezähne im Oberkiefer. Seitliche obere Schneidezähne oder Schneidezähne im Unterkiefer werden deutlich seltener verletzt; Eckzähne, Prämolaren oder Molaren, prozentual betrachtet, so gut wie nie [1,2]. Zahlreiche individuelle Faktoren beeinflussen das persönliche Risiko. Häufiger betroffen sind Knaben, Zweit-

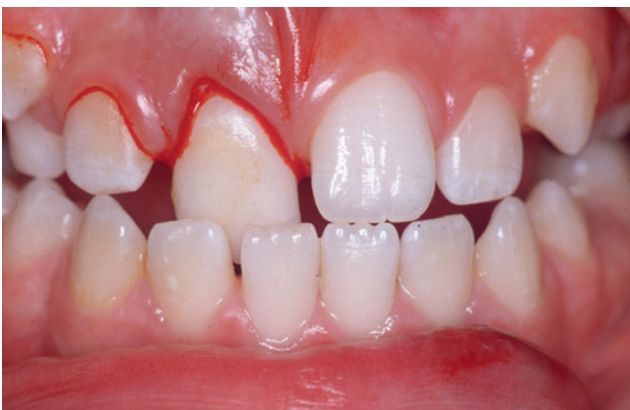oder Letztgeborene (verglichen mit Erstgeborenen), Übergewichtige, Hyperaktive, Kinder mit vorstehenden Frontzähnen (Protrusion) und/oder vergrößerter Stufe zwischen unteren und oberen Frontzähnen (Overjet), insuffizientem Lippenschluss, häufige Besucher öffentlicher Schwimmbäder, insbesondere bei der Benutzung von Wasserrutschen, Basketballer, Handballer, Kampfsportler, Reiter sowie Kinder aus Einelternfamilien mit geringem Einkommen und/oder finanzieller Unterstützung (Ergänzungsleistungen, Sozialhilfe) [3–11].



**Abbildung 1.** Schmelz-Dentin-Frakturen der beiden mittleren Schneidezähne im Oberkiefer.



**Abbildung 2.** Wurzelfraktur eines mittleren oberen Schneidezahnes (digitale Volumentomografie).



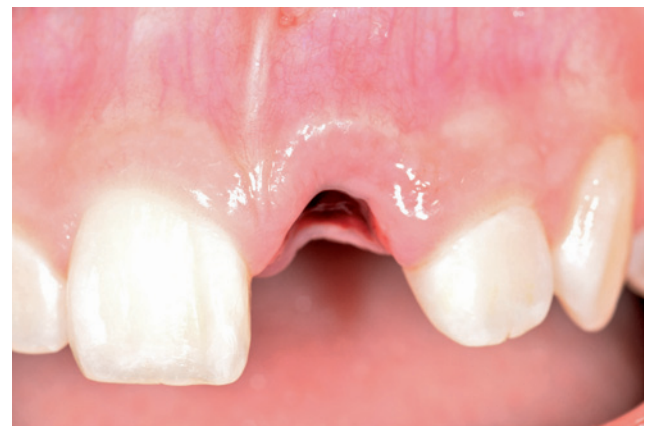**Abbildung 3.** Palatinale Dislokation rechter mittlerer oberer Schneidezahn.

**Tabelle 1.** Unfallbedingte Zahnfrakturen

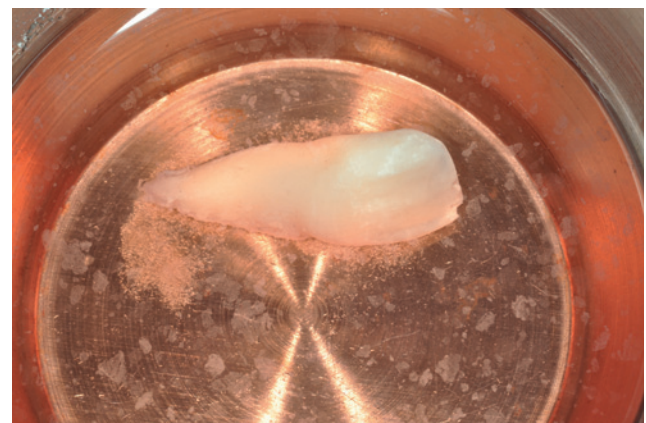
Art der Zahnfraktur	Beschreibung
Schmelzriss/-sprung	Risse im Zahnschmelz sichtbar
Kronenfrakturen	Extralaevolärer Verlauf des Bruchspalts
Kronen-Wurzelfrakturen	Kombiniert intra-extralaevolärer Verlauf des Bruchspalts
Wurzelfrakturen	Intralaevolärer Verlauf des Bruchspalts

**Tabelle 2.** Unfallbedingte Zahndislokationen

Art der Dislokation	Beschreibung
Konkussion	Erschütterung des Zahnes ohne Lockerung
Lockerung	Lockerung des Zahnes ohne Dislokation
Dislokation	Verlagerung des Zahnes, meist palatinale Dislokation der Zahnkrone, seltener extrusive oder bukkale Dislokation
Intrusion	Verlagerung des Zahnes in den Knochen hinein
Avulsion	Der Zahn ist ausgeschlagen



**Abbildung 4.** Avulsion.



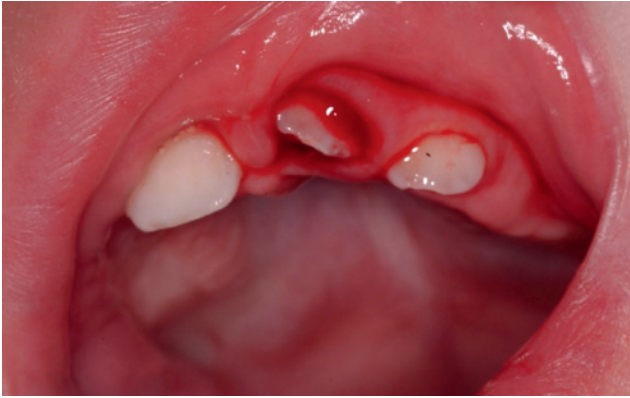
**Abbildung 5.** Avulsierter Zahn im Organtransplantationsmedium der Zahnrettungsbox.

## Arten von Zahnverletzungen

Zähne können grundsätzlich zwei Verletzungen erleiden: Frakturen und Dislokationen [2-4]. Frakturen können mit

oder ohne Eröffnung der Pulpa einhergehen und die Zahnkrone, die Wurzel oder beides betreffen (Tab. 1, Abb. 1 und 2). Dislokationsverletzungen führen zu einer mehr oder weniger ausgeprägten Verlagerung bis hin zum vollständigen





**Abbildung 6.** Intrusion eines Milchfrontzahns.

Ausschlagen eines Zahnes (Tab. 2, Abb. 3–5). Grundsätzlich können im Milchgebiss die gleichen Verletzungen wie im bleibenden Gebiss passieren, die Häufigkeitsverteilung ist aber nicht identisch. Die häufigste Verletzung im Milchgebiss ist die Dislokationsverletzung (vor allem die Intrusion, Abb. 6) aufgrund des noch nicht ganz so konsolidierten Alveolarfortsatzes; die häufigste Verletzung im bleibenden Gebiss ist die Kronenfraktur.

### Therapiemöglichkeiten nach einem Zahnunfall

Während im Milchgebiss maximal ein temporärer Zahnerhalt bis zum physiologischen Zahnwechsel angestrebt wird, fehlen bei Kindern und Jugendlichen nach schweren Zahnverletzungen oder unfallbedingtem Zahnverlusten bleibender Schneidezähne die entsprechenden Behandlungsmöglichkeiten, die erst Erwachsenen zur Verfügung stehen. Grund ist das noch nicht abgeschlossene Kieferwachstum mit eventuellem Durchbruch weiterer bleibender Zähne, was einen festsitzenden Zahnersatz mit Brücken oder Implantaten grundsätzlich verbietet. Ein abnehmbarer Zahnersatz über mehr als 14 Tage bei Kindern und Jugendlichen ist heute praktisch inakzeptabel. Daher sind ein richtiges Verhalten unmittelbar nach einem Zahnunfall und eine professionelle zahnärztliche Erstbehandlung essenziell für die Prognose nach einem Zahntrauma – zumindest nach Verletzungen bleibender Zähne.

### Verhalten am Unfallort

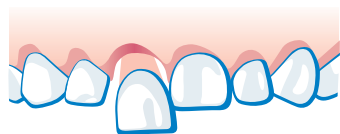
Das konkrete Verhalten am Unfallort bzw. die Dringlichkeit des raschen Aufsuchens eines Zahnarztes hängen von der Art des Unfalls ab (Kronenfraktur, Dislokation, Avulsion) und davon, ob es sich um einen Milchzahn oder um einen bleibenden Zahn handelt [12]. Diese ersten Massnahmen können für die Prognose des Zahns entscheidend sein, vor allem nach Kronenfrakturen und Avulsionen bleibender Zähne. Zähne oder deren Bruchstücke müssen sofort gesucht werden. Während koronale Fragmente lediglich in Wasser gelagert werden sollten, um ein Austrocknen und so-

mit eine Verfärbung nach dem Wiederbefestigen zu verhindern, müssen avulsierte bleibende Zähne möglichst rasch in ein zellphysiologisches Medium eingebracht werden [12–15]. Das Überleben der Zellen auf der Wurzeloberfläche (Zementoblasten, Parodontalfibroblasten) ist Voraussetzung für eine erfolgreiche Replantation mit parodontaler Heilung [12–15]. Das Absterben dieser Zellen hingegen führt immer zum Zahnverlust durch Ankylose und Wurzelresorption, was bei Kindern und Jugendlichen zum Stopp des lokalen Kieferwachstums und somit zu kaum lösbaren Problemen führt (vertikaler Verlust von Knochen und Weichgeweben) [12–15]. Die hochspezialisierten Zellen auf der Wurzeloberfläche können nur in einer Zahnrettungsbox (miradent SOS Zahnbox®, Medice Dentosafe®) nennenswerte Zeiträume überleben. Beide genannten Zahnrettungsboxen enthalten sämtliche erforderlichen Nährstoffe und Aminosäuren und gewährleisten ein extraorales Überleben der Zellen und somit des Zahnes von mindestens 25 bis 30 Stunden [3,12]. Lassen die Umstände eine Replantation des Zahnes innerhalb dieser Zeit nicht zu (Kind wurde beispielsweise hospitalisiert), kann der Zahn in eine neue Rettungsbox umgelagert werden; Zeiträume über 2–3 Tage lassen sich problemlos überbrücken. Auf diese Weise können zunächst schwerwiegendere Verletzungen in der Unfallchirurgie oder im Kinderspital behandelt werden [3,12]. Die Zahnrettungsbox enthält einen Puffer, der in der Lage ist, den pH-Wert über die genannten Zeiträume hinweg konstant physiologisch zu halten, sowie einen Farbindikator, der das rosa Medium bei einem Absinken des pH-Wertes unter sechs gelb werden lässt. Dies ist ein wichtiger Indikator für den behandelnden Zahnarzt, da mit dem Zahn auch zahlreiche Mikroorganismen in die Rettungsbox hinein kommen [3,12]. Die Zahnrettungsbox ist drei Jahre haltbar und sollte auch aufgrund der regressiven Veränderungen des Zellnährmediums darüber hinaus nicht verwendet werden. Die Box wird mit und ohne Zahn bei Raumtemperatur gelagert. Temperaturen über 40°C zerstören das komplexe Zellnährmedium, Kühlschrankschranktemperaturen verschlechtern die Prognose des Zahns nach der Replantation [3,12]. Für deutlich kürzere Zeiträume kommt als alternative Lagerungsmöglichkeit kalte und ultrahocherhitze Milch oder Frischhaltefolie infrage. So aufbewahrt können die meisten Zellen bis zu zwei Stunden überleben. Medien wie sterile isotone Kochsalzlösung, Speichel oder Wasser führen rasch zum Zelltod. Sie sollten daher weder empfohlen noch verwendet werden [3,12].

Etwa zwei Drittel aller Zahnunfälle bei Kindern passieren zuhause, in der Schule oder an öffentlichen Sport- und Spielstätten. Dort sind die entsprechenden Aufsichtspersonen (Eltern, Spielgruppenleiterin, Kindergarten-Lehrerin, Primarschullehrer, Bademeister, Sporttrainer etc.) in der Regel die ersten Anlaufstellen. Leider wissen nur wenige betroffene Kinder und Jugendliche und leider auch nur wenige Aufsichtspersonen in Kindergärten, Schulen, Bade-, Sport- und Freizeiteinrichtungen, wie man sich nach einem Zahnunfall richtig verhält. Immer wieder werden Zahnfragmente oder ganze Zähne nicht gesucht oder gar weggeworfen. Aus diesem Grund werden vom Zahnunfall-Zentrum des Universitären Zentrums für Zahnmedizin Basel immer

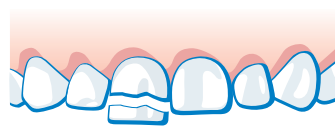
# Milchzahnunfall

Nicht jeder Milchzahnunfall ist ein zahnmedizinischer Notfall.  
Aber jeder Zahnunfall muss der Krankenversicherung gemeldet werden.



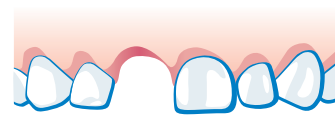
## Zahn locker oder verschoben

Die Behandlung ist nicht dringend. Zahnarzt spätestens am nächsten Tag aufsuchen. Nur bei nach 10 Minuten nicht aufhörender Blutung, oder, wenn das Kind nicht zubeissen kann, sofort zum Zahnarzt.



## Zahn abgebrochen

Bei abgebrochenem Milchzahn innerhalb der nächsten 3 Tage einen Zahnarzt aufsuchen. Bei Blutung aus dem Zahn am selben Tag zum Zahnarzt.



## Zahn ausgeschlagen

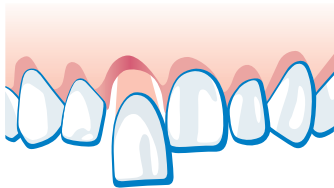
Die Behandlung ist nicht dringend. Ein ausgeschlagener Milchzahn wird nicht wieder eingesetzt. Innerhalb der nächsten 3 Tage einen Zahnarzt aufsuchen.



# Zahnunfall

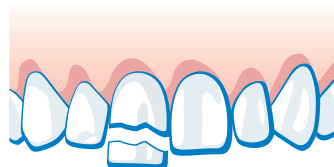
Zahnunfälle passieren zu Hause, in der Freizeit oder beim Sport – junge Menschen sind besonders betroffen. Richtig erkannt und behandelt, können auch schwer verletzte Zähne häufig erhalten werden. Deshalb:

- 1. Ruhe bewahren – Zahnerhalt ist meistens möglich, wenn Sie richtig handeln!**
- 2. Sofort Zahnarztpraxis oder Zahnklinik aufsuchen – bei jedem Zahnunfall!**



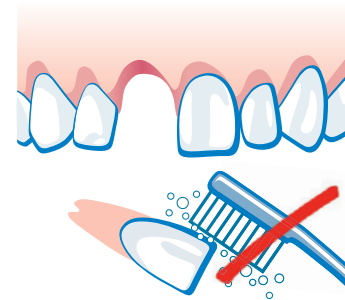
## Zahn locker oder verschoben

Den Zahn in seiner Position belassen und umgehend einen Zahnarzt aufsuchen.



## Zahn abgebrochen

Das abgebrochene Zahnstück suchen, in Wasser legen und damit zum Zahnarzt gehen.



## Zahn ausgeschlagen

Den ausgeschlagenen Zahn in eine Zahnrettungsbox legen (erhältlich in Apotheken oder Zahnarztpraxen). Falls nicht verfügbar, Zahn in kalte Milch legen oder in Frischhaltefolie einwickeln. Sofort den Zahnarzt oder eine Zahnklinik aufsuchen!

Niemals den Zahn reinigen oder trocken lagern!

Abbildung 8. Zahnunfall-Poster des Zahnunfall-Zentrums für Unfälle bleibender Zähne.

wieder Informationsplakate entworfen, die heute von zahlreichen zahnärztlichen Gesellschaften und Institutionen in verschiedenen Sprachen vertrieben werden. Es gibt ein Plakat für Milch- und eines für bleibende Zähne (Abb. 7 und 8). Die Kerninhalte der Poster entsprechen den oben genannten Empfehlungen zum Verhalten am Unfallort. Diese Poster sollten heute zusammen mit einer Zahnrettungsbox in allen Kindergärten, Primarschulen, Sporthallen, öffentlichen Schwimmbädern und auch in möglichst vielen Zahnarzt- und Kinderarztpraxen verfügbar sein. Es ist unter [17,18] zum Download verfügbar. Zusätzlich sollte die Zahnrettungsbox auch in jeder Unfallchirurgie und in jedem Notarztwagen vorhanden sein. Es konnte gezeigt werden, dass nach flächendeckender Verteilung in Primarschulen innerhalb des Haltbarkeitszeitraums der Zahnrettungsbox (drei Jahre) auch tatsächlich viele Boxen zur Rettung eines unfallverletzten Zahnes eingesetzt worden sind [15]. Befindet sich die Rettungsbox in der Schule und somit nahe am Unfallort, dauert es meist maximal zehn Minuten, bis ein avulsierter Zahn in der Box ist. Dies ist ein ganz entscheidender Faktor für die Prognose nach Replantation [15].

## Therapie nach Zahntrauma

Zu den übergeordneten Fragestellungen nach jedem Zahnunfall gehören die Abklärungen schwerer Begleitverletzun-

gen am Kopf (Schädel-Hirn-Trauma, Frakturen am knöchernen Schädel wie Jochbein, Nase, Mandibula) sowie anderer Verletzungen am Körper und das Abklären bestehender Tetanusimmunisierung. Im Milchgebiss ist der Zahnerhalt nach Zahnunfall nur bei Behandlungsmöglichkeit in Lokalanästhesie sinnvoll. Im bleibenden Gebiss wird wann immer möglich der Zahnerhalt angestrebt. Die genaue Behandlung hängt vom individuellen Verletzungsspektrum ab. Beim Zahnunfall können Zahn, Pulpa, Parodont, der umgebende Knochen und die benachbarten Weichgewebe in ganz unterschiedlichem Umfang verletzt werden. Es gibt daher beliebig viele Variationen und somit auch grundsätzlich keine Standardtherapien. Da die Behandlung komplexerer Zahnunfälle nicht immer ganz leicht ist, hat das Zahnunfall-Zentrum des Universitären Zentrums für Zahnmedizin Basel eine App für Zahnärztinnen und Zahnärzte entwickelt, welche die Erstbehandlung am Unfalltag flächendeckend verbessern soll (AcciDent, für iOS und Android) [16]. Die Langzeitprognose nach Zahnunfällen im bleibenden Gebiss bei Kindern und Jugendlichen ist in der Regel gut. Ausnahmen sind Längsfrakturen, sehr schwere Intrusionen und Avulsionen mit unphysiologischer extraoraler Lagerung. Gerade hier ist das Zahnunfall-Poster wichtig.

## Literatur

1. Andreasen JO, Andreasen FM, Andersson L: Textbook and color atlas of traumatic injuries to the teeth. Kopenhagen; Munksgaard: 2007.
2. Filippi A, Krastl G: Traumatologie im Milch- und Wechselgebiss. Quintessenz 2007; 58: 739–752.
3. Filippi A: Unfallbedingte Zahnverletzungen – Klassifikation, Terminologie und Risikofaktoren. Quintessenz 2009; 60: 525–529.
4. Filippi A: Zahntrauma – Klassifikation, Terminologie, Risikofaktoren und Verhalten am Unfallort. Der MKG Chirurg 2011; 4: 79–85.
5. Forsberg CM, Tedestam G: Etiological and predisposing factors related to traumatic injuries to permanent teeth. Swed Dent J 1993; 17: 183–190.
6. Marcenes W, Alessi ON, Traebert J: Causes and prevalence of traumatic injuries to the permanent incisors of school children aged 12 years in Jaragua do Sul, Brazil. Int Dent J 2000; 50: 87–92.
7. Marcenes W, Zabet NE, Traebert J: Socio-economic correlates of traumatic injuries to the permanent incisors in schoolchildren aged 12 years in Blumenau, Brazil. Dent Traumatol 2001; 17: 222–226.
8. Petti S, Cairella G, Tarsitani G: Childhood obesity: a risk factor for traumatic injuries to anterior teeth. Endod Dent Traumatol 1997; 13: 285–288.
9. Petti S, Tarsitani G: Traumatic injuries to anterior teeth in Italian schoolchildren: prevalence and risk factors. Endod Dent Traumatol 1996; 12: 294–297.
10. Sabuncuoglu O: Traumatic dental injuries and attention-deficit/hyperactivity disorder: is there a link? Dent Traumatol 2007; 23: 137–142.
11. Wasmer C, Pohl Y, Filippi A: Traumatic dental injuries in twins: Is there a genetic risk for dental injuries? Dent Traumatol 2008; 24: 619–624.
12. Filippi A: Verhalten am Unfallort nach Zahntrauma. Quintessenz 2009; 60: 541–545.
13. Filippi A: Unfallbedingter Zahnverlust – Konsequenzen für Pulpa und Parodont. Schweiz Rundsch Med 2002; 91: 1116–1118.

### Key messages

- Zahnunfälle im Milchgebiss sind sehr häufig Dislokationsverletzungen, vor allem Intrusionen.
- Avulsierte bleibende Zähne müssen sofort gesucht und so schnell wie möglich in eine zellphysiologische Umgebung eingebracht werden.
- Ein richtiges Verhalten an Unfallorten wie Schulen, Sporthallen oder Schwimmbädern kann durch das Aufhängen von entsprechenden Postern verbessert werden.
- An Unfallschwerpunkten wie Schulen, Sporthallen oder Schwimmbädern aber auch im Rettungswagen und auf jeder Notfallstation im Spital sollte heute eine Zahnrettungsbox vorhanden sein.

### Lernfragen

1. Wie viele Stunden kann eine Zahnrettungsbox Zähne ausserhalb des Körpers zellphysiologisch am Leben erhalten? (Einfachauswahl, 1 richtige Antwort)
  - a) Bis zu zwei Stunden
  - b) Bis zu vier Stunden
  - c) Bis zu acht Stunden
  - d) Mehr als acht Stunden
2. Wie lange ist eine Zahnrettungsbox maximal haltbar? (Einfachauswahl, 1 richtige Antwort)
  - a) Sechs Monate
  - b) Ein Jahr
  - c) Zwei Jahre
  - d) Drei Jahre

14. Andreasen JO, Borum M, Jacobsen HL, Andreasen FM: Replantation of 400 avulsed permanent incisors. 4. Factors related to periodontal ligament healing. Endod Dent Traumatol 1995; 11: 76–89.
15. Filippi C, Kirschner H, Filippi A, Pohl Y: Practicability of a tooth rescue concept – the use of a tooth rescue box. Dent Traumatol 2008; 24: 422–429.
16. Filippi A: Apps für die zahnärztliche Traumatologie. Quintessenz 2016; 67: 421–426.
17. <http://www.uzb.ch/de/Universitaetszahnkliniken/Klinikum-und-Zentren/Zahnunfallzentrum.php>.
18. <http://andreas-filippi.ch/de/aerzte/>.

Manuskript angenommen: 14.11.2016

Interessenskonflikt: Der Autoren erklärt, dass kein Interessenskonflikt besteht.

**Prof. Dr. med. dent. Andreas Filippi**

Universitäres Zentrum für Zahnmedizin Basel

Zahnunfall-Zentrum

Hebelstrasse 3

4056 Basel

[andreas.filippi@unibas.ch](mailto:andreas.filippi@unibas.ch)

Antworten zu den Lernfragen  
1. Antwort (d) ist richtig.  
2. Antwort (d) ist richtig.